УДК 611.019

ВАРИАНТНАЯ АНАТОМИЯ ВНУТРЕННЕЙ ПОДВЗДОШНОЙ АРТЕРИИ И ЕЕ ВИЗУАЛИЗАЦИЯ МЕТОДОМ ТРЕХМЕРНОГО МОДЕЛИРОВАНИЯ

Колсанов А.В., Назарян А.К., Яремин Б.И., Чаплыгин С.С., Юнусов Р.Р.

ГБОУ ВПО «Самарский государственный медицинский университет Минздрава России», Самара, e-mail: opera@samsmu.ru

Проведено исследование по изучению вариантной анатомии бассейна внутренней подвздошной артерии с последующей трехмерной визуализацией выявленных типов ветвления. В специализированных литературных источниках приводятся противоречивые данные о вариантах отхождения магистральных сосудов из бассейна внутренней подвздошной артерии. Отсутствуют исследования, где анатомия вариантов отхождения ветвей от артериального ствола изучалась бы посредством построения трёхмерных моделей. Изучение вариантной и клинической анатомии ветвей внутренних подвздошных артерий включало в себя три раздела: морфологический, клинический и метод математического моделирования и виртуализации. Были изучены крайние формы индивидуальной изменчивости отхождения ветвей внутренней подвздошной артерии. Оценивалось направление отхождения и пространственное расположение сосудов бассейна внутренней подвздошной артерии. Выявлены основные типы ветвления внутренней подвздошной артерии по классификации Adaci, на основе которых построены трехмерные модели. Трехмерные модели позволят оценить клиническое и хирургическое значение выявленных закономерностей в вариантной анатомии ветвей внутренней подвздошной артерии.

Ключевые слова: вариантная анатомия, внутренняя подвздошная артерия, 3-D-моделирование

THE VARIANCE OF THE ANATOMY OF THE INTERNAL ILIAC ARTERY AND ITS RENDEREING METHOD OF 3D MODELING

Kolsanov A.V., Nazaryan A.K., Yaremin B.I., Chaplygin S.S., Yunusov R.R.

Samara State Medical University, Samara, e-mail: opera@samsmu.ru

Conducted a study on the variant anatomy basin of the internal iliac artery, followed by a three-dimensional visualization of the identified types of branching. In the specialized literature are conflicting data on options discharge of the great vessels from the pool of the internal iliac artery. There are no studies in which the anatomy of options discharge of the branches of the arterial trunk was studied by constructing a three-dimensional models. The study of the variant anatomy and clinical branches of the internal iliac arteries included three sections: morphological, clinical and method of mathematical modeling and virtualization. We studied extreme forms of individual variability of discharge of the branches of the internal iliac artery. We evaluated the direction of divergence and spatial arrangement of vessels basin internal iliac artery. The basic types of branching of the internal iliac artery on the classification Adaci, which are built on the basis of three-dimensional models. Three-dimensional model will evaluate the clinical and surgical significance of identified patterns in the variant anatomy of the branches of the internal iliac artery.

Keywords: variantanatomy, internal iliacartery, 3-D-modeling

Изучение вариантной анатомии человека является актуальным направлением современной морфологии. В настоящее время вмешательства на артериях широко осуществляются в диагностических и в лечебных целях. Увеличение числа оперативных вмешательств, в том числе эндоскопических, на органах малого таза и нижних конечностях предъявляет повышенные требования к знанию вариантов строения ветвей внутренней подвздошной артерии и ее коллатералей.

Внутренняя подвздошная артерия поставляет большую часть крови для внутренних органов таза, а именно, прямой кишки, мочевого пузыря, предстательной железы и семенных пузырьков у мужчин, матки у женщин, костно-мышечной части таза. Также она отдает ветви в ягодичную область, медиальную область бедра и промежность [4]. Изучение анатомии внутренней подвздошной артерии важно не только для анатомов, но и для хирургов, акушеров-гинекологов, урологов, сосудистых хирургов и радиологов. Двусторонняя перевязка внутренней подвздошной артерии является наиболее эффективным способом остановки маточного кровотечения, позволяющим избежать гистерэктомии. Трудноразрешимые кровотечения при трансуретральной резекции простаты можно контролировать с помощью перевязки внутренней подвздошной артерии, когда невозможно определить кровоточащий сосуд. Эндоваскулярная артериальная эмболизация опухолей таза является эффективным методом остановки кровотечения, получившим на сегодняшний день широкое применение, так как является минимально инвазивной техникой.

Тяжелым и часто летальным осложнением при травмах таза является артериальное кровотечение из ветвей внутренней подвздошной артерии, а именно: латеральных крестцовых, подвздошно-поясничной, запирательной, артерии мочевого пузыря и нижней ягодичной артерии [3]. Хирурги

должны быть готовы к неожиданному кровотечению, источником которого является аберрантная запирательная артерия, во время операций по поводу паховых или бедренной грыж и принять соответствующие меры предосторожности, чтобы избежать повреждения этих сосудов.

В специализированных литературных источниках приводятся противоречивые данные о вариантах отхождения магистральных сосудов из бассейна внутренней подвздошной артерии [2]. Отсутствие точных сведений о вариантной анатомии артерий таза затрудняет поиск последних во время оперативных вмешательств с целью их перевязки для остановки кровотечений, возникающих при ранениях и травмах различной этиологии, при восстановительных, органосохраняющих операциях, а также при пересадке почки. Следует отметить, что в литературе описание большинства внутритазовых артериальных анастомозов ограничивается только констатацией наличия того или иного соустья, например, «корона смерти» – анастомоз между запирательной артерией и нижней надчревной артерией [5, 12]. При этом не указывается частота, с которой встречаются эти анастомозы, и не предоставляются их морфометрические характеристики. Среди тех, кто занимался изучением внутренней подвздошной артерии, следует отметить таких исследователей, как Quain, 1908, Kosinski, 1929, Testut,1948, Adachi, 1928, Roberts и Krishinger, 1967. В своих работах они изучали как морфометрию, так и типы ветвления внутренней подвздошной артерии.

Целью данной работы является расширить знания об особенностях строения ветвей внутренней подвздошной артерии, их топографии, вариантной и возрастной анатомии с позиций виртуальных технологий в медицине, тем самым способствовать улучшению результатов оперативных вмешательств на органах малого таза.

Материалы и методы исследования

Изучение вариантной и клинической анатомии ветвей внутренних подвздошных артерий включало в себя три раздела: морфологический, клинический и метод математического моделирования и виртуализации.

Морфологические методы исследования

Морфологические методы исследования проводились в несколько этапов: анатомическая препаровка, полимерное бальзамирование и морфометрия анатомического материала ветвей внутренних подвздошных артерий.

Основным назначением данного этапа являлось:

1. Изучить топографо-анатомические особенности, строение и расположение ветвей внутренней подвздошной артерии.

2. Выявить вариантную и возрастную закономерность морфометрических данных бассейна подвздошных артерий.

3. Определить оптимальный метод для разработки методологии компьютерного моделирования бассейна подвздошных артерий.

Методика анатомической препаровки

Исследовали 50 трупов людей. Магистральные артерии и их анастомозы выделяли справа и слева, что составляло 100 случаев. Трупов мужчин было 32, женщин – 18. Возраст умерших варьировался от 30 до 75 лет. Исследования проводили на базе кафедры оперативной хирургии и клинической анатомии с курсом инновационных технологий и Самарского областного бюро судебно-медицинской экспертизы. Во всех случаях изучались протоколы патолого-анатомического исследования трупа для отбора материала по причинам смерти, не оказывающим прямого воздействия на сосудистое русло бассейна внутренней подвздошной артерии.

Полимерная бальзамация анатомического препарата

Для изучения архитектоники ветвей внутренней подвздошной артерии на базе Научно-образовательного центра «Полимерное бальзамирование в медицине» СамГМУ изготавливали препараты с помощью полимерного бальзамирования по методике, разработанной И.В. Гайворонским, С.П. Григоряном (2000 г.). Данная методика заключается в замещении воды и липидов из биологических тканей силиконовым полимером, придающим органам уникальные свойства, а именно, сохранение естественной формы, размеров и топографо-анатомических взаимоотношений сосудисто-нервных структур.

Морфометрия анатомического препарата с использованием инъекционного метода

Методика морфометрии анатомического препарата включала в себя непосредственное измерение длины и диаметра сосудов бассейна внутренней подвздошной артерии во время анатомической препаровки, а также инъекция артериального русла окрашенной двухкомпонентной отвердевающей силиконовой массой для последующего препарирования. Готовая инъекционная смесь вводилась с помощью шприца в катетеризованную внутреннюю подвздошную артерию. Для улучшения полимеризации силиконовой смеси в кровеносном русле препарат помещался на 12 часов в воду, температура которой была 40–50 °С. После застывания силиконовой композиции осуществлялось препарирование сосудов малого таза.

Морфометрические исследования, проведенные на препаратах, инъецированных силиконовой смесью, не давали усадки. При этом полученные морфометрические данные соответствовали внутреннему диаметру артерий.

Клинические методы исследования

Клиническое исследование основывалось на анализе результатов различных видов исследований сосудов, таких как рентгеноконтрастная ангиография, ультразвуковое дуплексное сканирование с цветным картированием и мультиспиральная компьютерная томография.

Для исследования отбирались пациенты в возрасте от 20 до 50 лет без патологий, оказывающих прямое воздействие на сосудистое русло бассейна внутренней подвздошной артерии. Больные исследовались на базе Клиник Самарского государственного

медицинского университета и Самарской областной клинической больницы.

Метод математического моделирования и виртуализации

Для математического моделирования и создания трехмерной модели сосудистого русла бассейна внутренней подвздошной артерии применялось сканирование отпрепарированных тазовых областей 3D-сканером Solutionix Regscan III с последующей обработкой отсканированных объектов с помощью 3D-редакторов Autodesk 3dsMax и Autodesk Maya.

3D-сканер Solutionix Rexcan III – это оптическая 3D измерительная система с высоким разрешением (до 5 Мп) и точностью (0,007 мм), с низкими показателями зашумления. Rexcan III использует двойные камеры и технику фазового сдвига, широко применяемую в высокотехнологичных сканерах класса high-end, для получения результата лучшего качества на более высокой скорости [9].

На отпрепарированный биологический материал и область вокруг него устанавливались метки совмещения, регистрируя которые 3D-сканер формирует единую систему координат и таким образом может производить оцифровку объекта. Фиксированное расположение маркеров, создающих единую систему координат, позволяет оператору перемещать сканер во время процедуры регистрации поверхности сложной формы, что дает возможность получения полных трехмерных копий без дополнительной сборки-сшивки отдельных элементов.

При сканировании однородных поверхностей данный прибор дает хорошее качество сетки трехмерной модели. Настройка производится в программном обеспечении устройства за счет изменения объема виртуального куба, в котором происходит регистрация трехмерных координат поверхности объекта. Точность лазерного сканера составляет 100 микрон. С целью получения точных электронных копий отпрепарированных сосудов бассейна внутренней подвздошной артерии мы воспользовались общим алгоритмом работы с бесконтактным оптическим 3D-сканером и разработали методику сборки и обработки данных 3D-сканирования сосудов человека. Производилась регистрация маркеров 3D-сканером, после чего задавались в программном обеспечении величины разрешения сканирования в соответствии с характеристиками сканируемой поверхности сосудов.

Затем проводился процесс непосредственного сканирования поверхностей сосудов, в результате чего было получено необходимое количество сканов. В дальнейшем элементы сессии сканирования были экспортированы в программу для ЭВМ ezScan 7, что позволило перейти к обработке полученного материала.

Для того чтобы получить единые электронные копии объектов сложной формы (в данном случае, сосудистое русло бассейна внутренней подвздошной артерии), была необходима и проводилась сборка «сырого» материала, т.е. совмещались воедино набранные количества сканов ветвей внутренней подвздошной артерии в программном обеспечении ezScan7 с последующей обработкой моделей в редакторах Autodesk 3ds Max и Autodesk Maya.

Визуализация

В области компьютерной графики одной из наиболее важных задач является получение реалистичного и правдоподобного конечного изображения. Основным критерием фотореалистичности и правдоподобности трехмерного изображения является точное отображение освещения, теней, отражающих и поглощающих свойств материалов объектов. Визуализация является заключительным этапом работы над моделируемой сценой. На этом этапе компьютер превращает математическую модель сцены в форму, доступную для визуального восприятия.

Результаты исследования и их обсуждение

Первая попытка сгруппировать варианты отхождения пристеночных ветвей внутренней подвздошной артерии в определенные типы была предпринята Jastschinski (1891). Он обнаружил, что только сосуды одной группы отличаются достаточно регулярным ветвлением, чтобы объединить их в типы, которых он выделял четыре.

Adachi (1928) внес некоторые изменения в данный метод, добавив пятый тип и определенные подтипы, изучая внутреннюю подвздошную артерию и ее ветви у японцев. Его схема выглядит следующим образом (рис. 1).

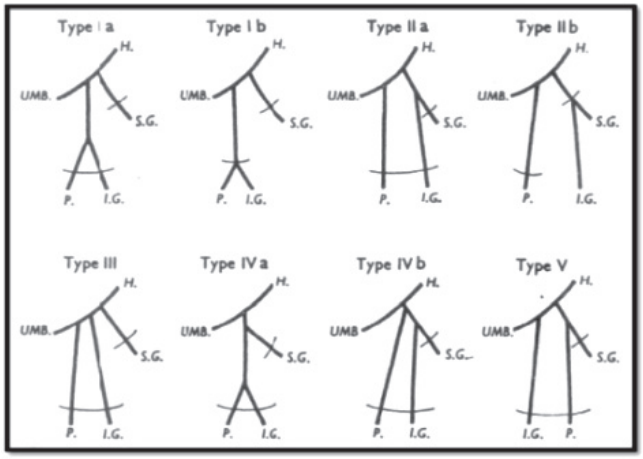

Рис. 1. Типы Adachi. H – внутренняя подвздошная артерия, I.G. – нижняя ягодичная артерия, P – внутренняя половая артерия, S.G. – верхняя ягодичная артерия, UMB – пупочная артерия

Типы ADACHI

Тип I: Верхняя ягодичная артерия отходит отдельно от внутренней подвздошной артерии и отходящих общим стволом нижней ягодичной и внутренней половой артерий.

Если общий ствол нижней ягодичной и внутренней половой артерии делится в пределах таза – это тип Ia, если бифуркация ниже тазового дна, соответственно тип Ib.

Тип II: Верхняя и нижняя ягодичные артерии отходят общим стволом, а внутренняя половая артерия отдельно. В данном типе также выделяют два подтипа. Тип IIa – общий ствол двух ягодичных артерий делится в пределах таза, IIb – разделение происходит за пределами таза.

Тип III: Три ветви возникают отдельно от внутренней подвздошной артерии.

Тип **IV:** Три артерии возникают общим стволом. Книзу верхняя ягодичная и внутренняя половая артерии отделяются от общего ствола. В типе IVa первой отходит верхняя ягодичная артерия, а затем выделяют бифуркацию нижней ягодичной и внутренней половой артерий. В типе IVb внутренняя половая артерия является первым сосудом, отходящим от общего ствола, который затем делится на верхнюю и нижнюю ягодичные артерии.

Тип V: Внутренняя половая и верхняя ягодичная артерии отходят общим стволом, а нижняя ягодичная отдельно.

В данном исследовании мы ориентировались на классификацию Adachi. В результате исследований распределение типов было следующим: тип I – 42 %, тип II – 10 %, тип III – 38 %, тип IV – 8 %, тип V – 2 %.

Были построены виртуальные модели наиболее часто встречаемых типов ветвления внутренней подвздошной артерии (рис. 2, 3).

Рис. 2. Виртуальное моделирование бассейна внутренней подвздошной артерии

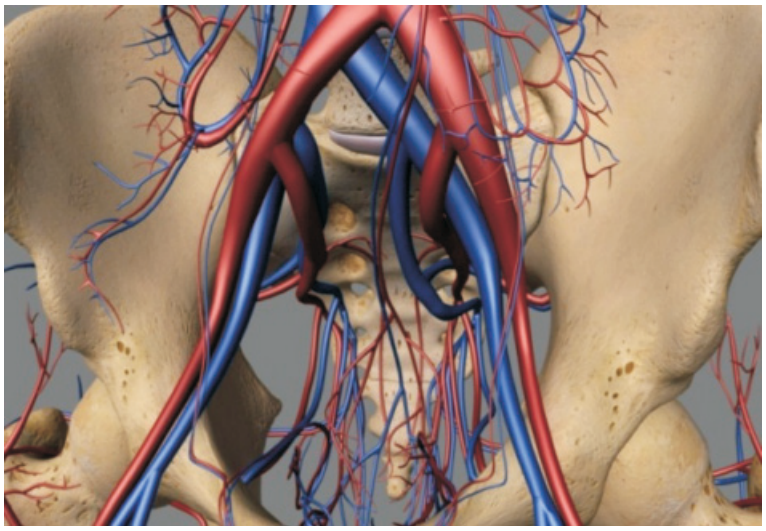

Рис. 3. Виртуальная модель внутренней подвздошной артерии

Выводы

Трехмерные модели позволят оценить клиническое и хирургическое значение выявленных закономерностей в вариантной анатомии ветвей внутренней подвздошной артерии [11].

Данная работа легла в основу принципов компьютерного моделирования органных структур при реализации проекта «Создание аппаратно-программного комплекса «Виртуальный хирург» для 3D моделирования операционного процесса и учебно-методических модулей для системного обучения врача-хирурга методикам открытой хирургии с небольшим размером операционного поля, методикам эндоваскулярной хирургии и эндоскопической хирургии на этапах додипломного и последипломного образования», проект реализуется при финансовой поддержке Министерства образования и науки Российской Федерации.

Знание анатомии, топографии, ориентации и синтопии ветвей внутренней подвздошной артерии могут помочь в остановке кровотечения, а также избежать таких серьезных осложнений, как пересечение подвздошных вен и лигирование наружной подвздошной артерии (Naveen N.S. и соавт., 2011). Эти исследования помогут в практической работе хирургам общего профиля, сосудистым хирургам, а также радиологам при эндоваскулярной катетеризации для внутриартериальной химиотерапии и эмболизации опухолей малого таза.

Список литературы

1. Гуленко И.Е. Система видеозахвата и анализа движения – распознавание трансформаций и движения объекта // Новые информационные технологии: труды конференции (Судак, Крым, 15–25 мая 2004 г.). – С. 141–142.

2. Кованов В.В. Оперативная хирургия и топографическая анатомия. – М.: Медицина, 2003. – 400 с.

3. Привес М.Г. Анатомия человека / М.Г. Привес, Н.К. Лысенков, В.П. Бушкович. – СПб.: Гиппократ, 2003 – 683 с.

4. Семенова Т.В. Клиническая анатомия и оперативная хирургия. – Донецк: Друк-Инфо, 2006. – 276 с.

5. Синельников Р.Д. Атлас анатомии человека / Р.Д. Синельников, Я.Р. Синельников. – М.: Медицина, 1996. – Т.2. – 263 с.

6. Тимофеев А.В. Интеллектуальное и мультиагентное управление робототехническими системами с использованием моделей виртуальной реальности // Мехатроника. – 2000. – № 3. – С. 26–31.

7. A Multi-Agent-System Architecture for Man-Machine-Interaction in Computer Aided Surgery / C. Burghart, O. Schorr, S. Yigit, N. Hata, K. Chinzei, A. Timofeev, R. Kikinis, H. Wörn, U. Rembold // Proceedings of the 16th IAR Annual Meeting IAR/ICD Workshop (November 22–23, 2001, Strasbourg, France). – P. 117–122.

8. Clemente, L.A., Davison, A.J., Reid, I.D., Neira, J., Tardos, J.D.: Mapping large loops with a single hand-held camera. In: Robotics Science and Systems. (2007).

9. Davison, A.J.: Real-time simultaneous localisation and mapping with a single camera. In: International Conference on Computer Vision. (2003).

10. Garcia, O., Civera, J., Guemes, A., Munoz, V., J.M.M., M.: Real-time 3d modeling from endoscope image sequences. In: Workshop on Advanced Sensing and Sensor Integration in Medical Robotics (ICRA2009).

11. Pai M.M., Krishnamurthy A., PrabhuL.V., Pai M.V. Variability in the origin of the obturator artery. Basic Resrarch 2009; 64 (9): 897–901.

12. Wu, C., Sun, Y., Chang, C.: Three-dimensional modeling from endoscopic video using geometric constraints via feature poisitioning. IEEE Trans. on Biomedical engineering54(7) (2007).

References

1. Kovanov V.V. *Operativnaya khirurgiya i topograficheskaya anatomiya* [Operative surgery and topographic anatomy]. Moscow, Medicine, 2003. 400 p.

2. Semenova T.V. *Klinicheskaya anatomiya i operativnaya khirurgiya* [Anatomy and operative surgery]. Donetsk, Druk-Info, 2006. 276 p.

3. Prives M.G., Lysenkov N.K., Bushkovich V.P. Anatomiya cheloveka [Human Anatomy]. St. Petersburg, Hippocrates, 2003. 683 p.

4. Sinel'nikov R.D., Sinel'nikov YA.R. Atlas anatomii cheloveka [Atlas of Human Anatomy]. Moscow, Medicine, 1996. Vol. 2. 263 p.

5. Timofeev A.V. *Mechatronics*, 2000, no. 3. pp. 26–31.

6. Gulenko I.E. *Trudy konferentsii* «*Novye informatsionnye tekhnologii*» (Proceedings of the Conference «New Information Technologies»). Sudak, Crimea. 2004. pp. 141–142.

7. Pai M.M., Krishnamurthy A., PrabhuL.V., Pai M.V. *Basic Resrarch,* 2009; no. 64 (9): pp. 897–901.

8. Burghart C., Schorr O., Yigit S., Hata N., Chinzei K., Timofeev A., Kikinis R., Wörn H., Rembold U. Proceedings of the 16th IAR Annual Meeting IAR/ICD Workshop. Strasbourg, 2001. pp. 117–122.

9. Davison, A.J.: Real-time simultaneous localisation and mapping with a single camera. In: International Conference on Computer Vision. (2003).

10. Garcia, O., Civera, J., Guemes, A., Munoz, V., J.M.M., M.: Real-time 3d modeling from endoscope image sequences. In: Workshop on Advanced Sensing and Sensor Integration in Medical Robotics (ICRA2009).

11. Wu C., Sun Y., Chang C. Three-dimensional modeling from endoscopic video using geometric constraints via feature poisitioning. IEEE Trans. on Biomedical engineering **54** (7) (2007).

12. Clemente L.A., Davison A.J., Reid I.D., Neira J., Tardos J.D. Mapping large loops with a single hand-held camera. In: Robotics Science and Systems. (2007).

Рецензенты:

Суворова Г.Н., д.б.н., профессор, заведующая кафедрой анатомии человека, ГБОУ ВПО «Самарский государственный медицинский университет Минздрава России», г. Самара;

Волова Л.Т., д.м.н., профессор, директор НИИ «Институт экспериментальной медицины и биотехнологий», ГБОУ ВПО «Самарский государственный медицинский университет Минздрава России», г. Самара.

Работа поступила в редакцию 16.08.2013.